手相から学ぶ手の解剖学 part 2

2021 年 8 月 内科 大塚

No1

3 年前に『手相から学ぶ手の解剖学』を私のホームページに掲載した。先日、この件で某テレビ局から問い合わせがあり、参考資料などをお渡しした。改めて、手相と手の解剖について記載することにした。（テレビ出演は無い？）

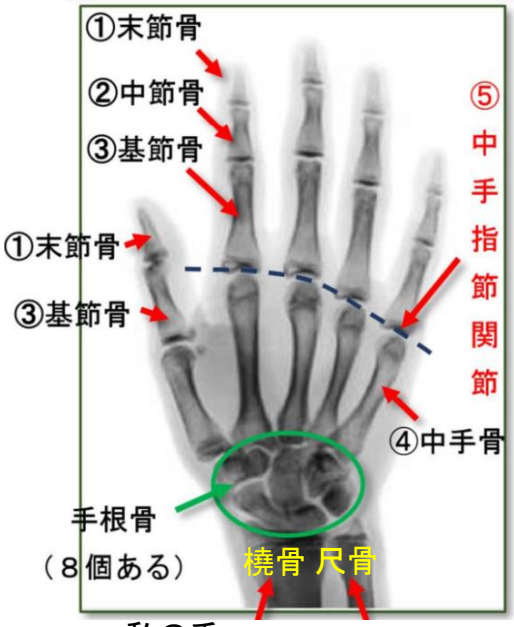

手の指には①末節骨②中節骨③基節骨がある。親指（母指）は①末節骨と③基節骨の 2 本だけがある。

③基節骨と④中手骨の間に⑤中手指節関節（ちゅうしゅしせつかんせつ）がある。この中手指節関節を曲げると頭脳線や感情線のシワ（手相）が出来る事が以下を読んでいただくと理解できるはずである。

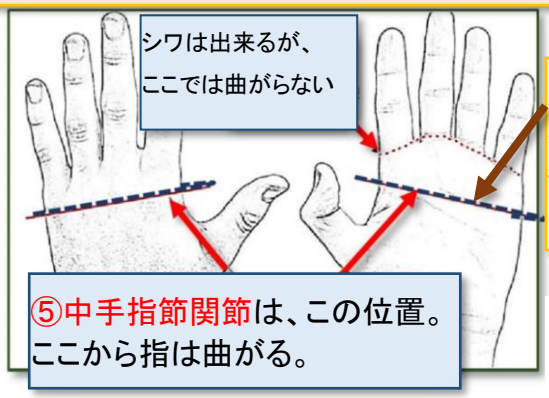

このライン付近に頭脳線や感情線がある。つまり、頭脳線や感情線は中手指節関節に関連して出来るという事。

手相（医学用語では皮線）は手の関節、筋肉の動きによって生じるシワ。関節や筋肉などの大きさ、或いは皮膚の厚さや手の使い方によって差が出てくるのは当然。決して運命を占うようなものでは無い（個人の感想です；サプリのCMなどで良く見るフレーズだが）。手相学の人達からクレームが来るといけないので・・・。

手相占いで良く使用される言葉。頭脳線は知能線とも呼ばれる。

①生命線は医学用語では母指球皮線（ぼしきゅうひせん）と呼ばれる。主に母指球筋（母指屈筋や内転筋）の手掌内側への収縮で形成される。

②頭脳線は医学用語では遠位手掌線（えんいしゅしょうせん）

③感情線は近位手掌線と呼ばれ、主に中手指節関節（ちゅうしゅしせつかんせつ）（MP関節）の屈曲で形成される。

感情線（近位手掌線）や頭脳線（遠位手掌線）は中手指節関節の屈曲で出来る！



第 4，5 指の屈曲は感情線（近位手掌線）に関与している（皆さんも指を曲げて確認を！）

第 2 指屈曲は頭脳線（遠位手掌線）に関与

生命線（母指球皮線）は短母指屈筋や母指内転筋の内側への収縮で形成される。

No2

生命線（母指球皮線）

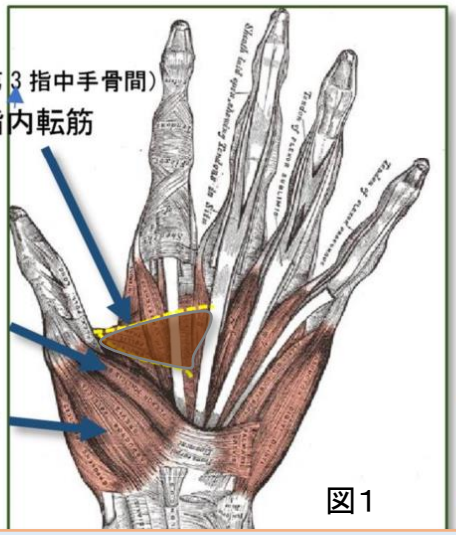

図1

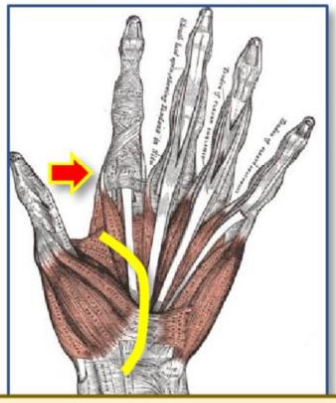

親指を内側に寄せると生命線がはっきりする。

生命線（母指球皮線）が長い人は長生きすると、手相学では言われるが、手を動かす人は当然生命線も太く長い。手を動かせば脳も刺激される。肉体労働の人が手を使う頻度は多く事務系の人達より運動量も多い。生命線も長く、太くなる可能性が高く、体を動かしている人が長生きする筈。常識で考えれば理解出来ることだと私は思うが・・・。

その他、縦皺の手相などはどのように出来るか解説する。

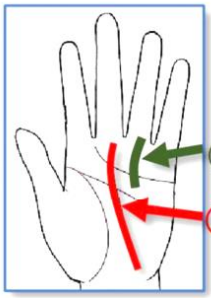

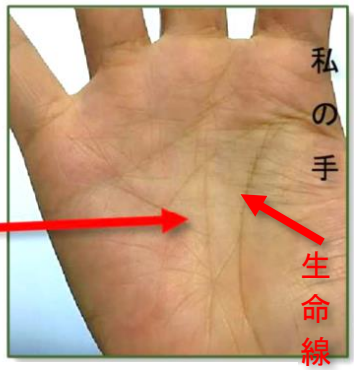

母指と薬指を近づければ運命線の皺が出来る！

この動きを良くする人が運命線は太く長くなるはず

生命線（母指球皮線）

①運命線や②太陽線と呼ばれる縦皺がある。運命線は医学用語で正中皮線（せいちゅうひせん）と呼ばれる。

運命線（正中皮線）は上図のように母指と薬指を寄せれば出来る。

上記のような手をすぼめる動作に、どのような筋肉が作用するのかを解説する。

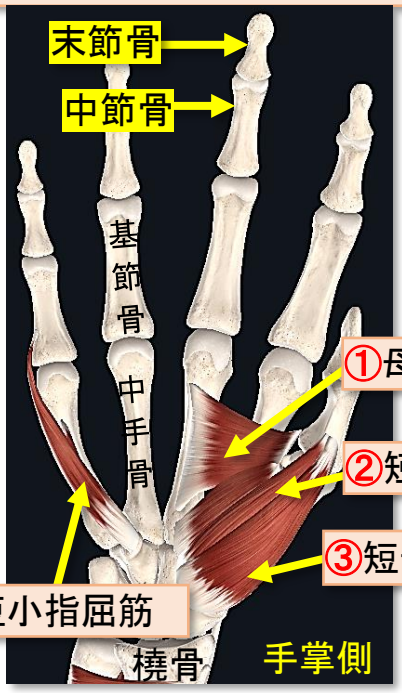

小指は4つの筋肉で動くが、左図には内側に屈曲させる短小指屈筋だけを表示した。内側に屈曲させる筋肉には小指対立筋もある。
小指を動かす筋肉には、外側に外転させる小指外転筋や短掌筋がある。
小指を動かす4つの筋肉を総称して小指球筋と呼び、尺骨神経支配。

母指（親指）も小指と同様に4つの筋肉で動く。内側に屈曲させるのは①母指内転筋や②短母指屈筋の働きによる。
また、左図には表示していないが短母指屈筋や③短母指外転筋の下にある母指対立筋もある（表面からは触れる事は出来ない）。この頁の上の図1に母指対立筋を表示している。

短母指外転筋は表面から触れる事が出来る。皆さんも、その動きを感じてもらいたいが、母指を外転させたり回内運動を行う。

母指（親指）を動かす4つの筋肉を総称して母指球筋と呼ぶ。橈骨、正中神経支配。

結婚線などと呼ばれるこの線

小指を曲げれば出来る。この部位の皮膚の厚み、動かし方の相違などで異なるラインになる筈。今迄記載してきたように、生命線や運命線などの縦の手相は手をすぼめる運動で形成され、感情線や頭脳線、結婚線など横の手相は手の屈曲で出来上がっている。その他、十字型手相はすぼめる事と屈曲することで合成されている。手相は運命占いでは無く、その人が今迄手をどのように動かしてきたかの歴史を刻んでいるとも言える(名言だ！)。

その他の手相も手を広げたり屈曲させてみれば、どの動きで、どんな手相が出来るのかが分かる筈。石川啄木の『働けど働けど猶(なお)、我が暮らし楽にならざり、じっと手を見る』は寂しい歌だが、たまには自分の手のひら(掌)をじっと見て、今までの苦労？を振り返ってみるのも一興かも･･･。

若い頃の啄木

頭脳線と感情線が１つの線になる事があり、ますかけ線(猿線)と呼ばれることがあるが、医学用語では手掌単一曲線と呼ばれる。正常でも数%の割合で見られる。ダウン症(21トリソミー;21番目の染色体が3つある)では約50%に認められる。その他、17トリソミーなどの遺伝子異常でも同様に手掌単一曲線が見られる事がある。
手掌単一曲線は中手指骨の長さ、中手骨関節の位置、皮膚の厚さや弾力性などの多くの要因が重なっていると思われるが、解剖学的に解明している文献を見つけられない。

ますかけ線の由来は、お米を升(ます)に入れて測る時に溢れた米を升かき棒と呼ばれる棒で取り除いていた事に由来するとされる。升かき棒の直線のラインと似ている事で命名。尚、通常の人にますかけ線が見られると、手相学では強運だとか言われるが考えられない(個人の感想です)。

下写真のような指の開閉にはどの筋肉が作用しているのか？

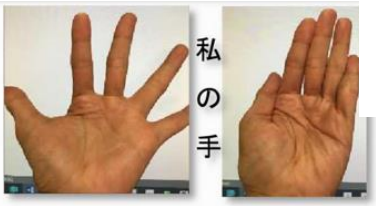

指の開閉には中手骨から起始し基節骨に停止する骨間筋が関与する。
骨間筋は遺伝学的には魚類のひれを開閉する筋と同じ系統。尚、指と指の間にはカエルの水かきのように薄い皮膚があると思うが、医学用語で指間水かきと呼ぶ。漫画のドカベンでは、この水かきを切除するが、実際には行われない。

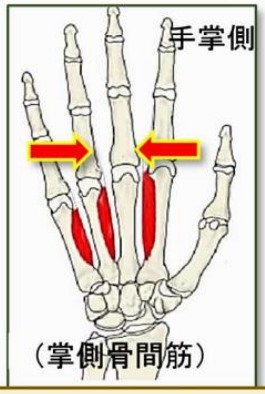

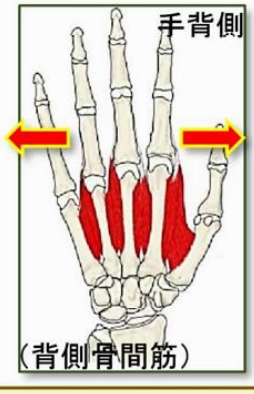

掌側骨間筋は指を閉じる、背側骨間筋は指を開く

(特に指を開く時に手背骨間筋を触れれば動くのがわかる)
試してみてください！

カエルの水かきと同じ。指間水かきと呼ばれる。

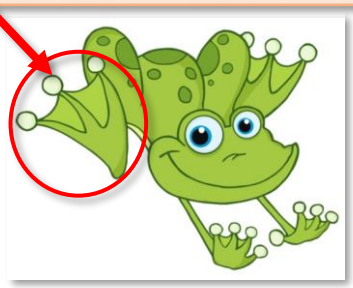

皆さんも自分の手を見て下さい！

手の骨模型(実物大で関節が動く)を所有しているので、関心ある方は私まで連絡を

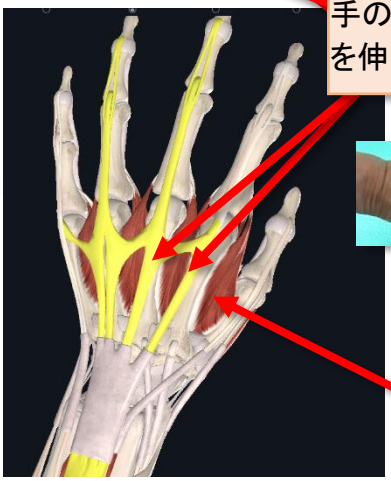

手のスジは指伸筋腱(指伸筋は指を伸ばす筋肉)

(指伸筋は１本ずつ指を伸ばす事も出来る)

背側骨間筋
(指を開く時に働く)

掲示板掲載は No3 迄とし、これ以降は医療従事者のために追加解説する。

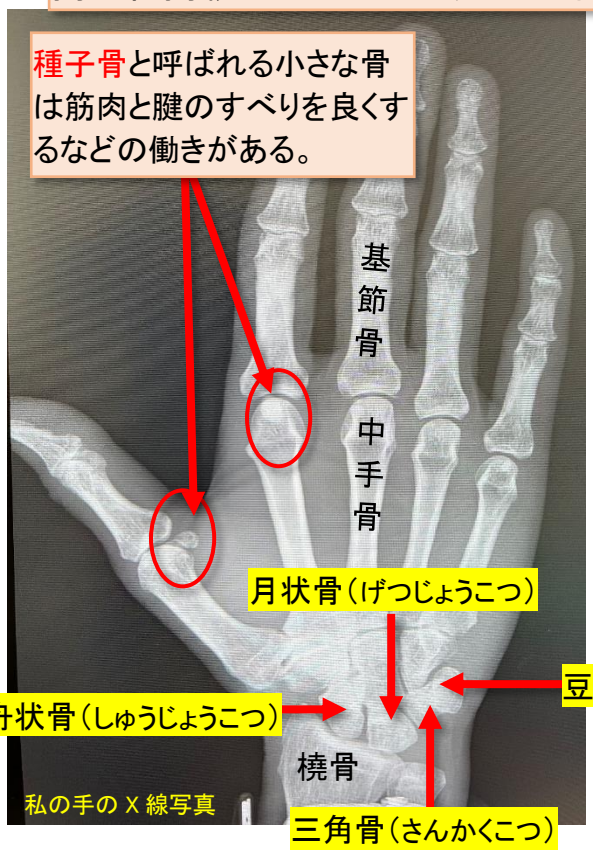



人間の手は胸鰭（むなびれ）が進化した

ユーステノプテロン

最初に陸に上がったのはシーラカンスでは無くユーステノプテロン（4億年前）という生き物らしい。



シーラカンス

（豆状骨は種子骨と同じ）

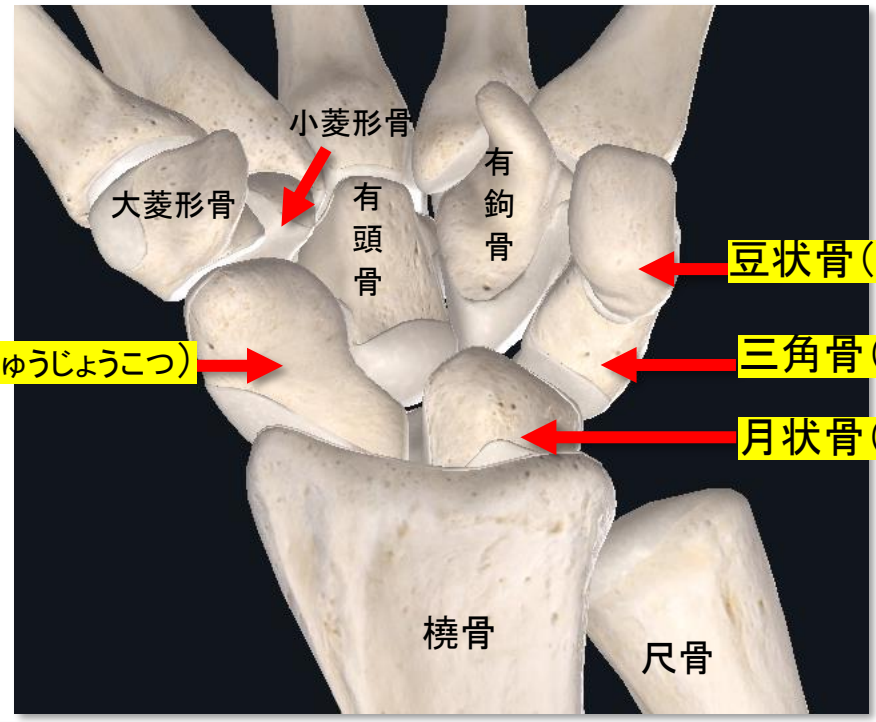

（イラストは少し右斜め前から見ている）

手根骨は8つある。上図に示した橈骨側にある4つ（黄色四角で囲んでいる）を近位手根骨と呼ぶ。橈骨手根関節は豆状骨を除く舟状骨、月状骨、三角骨と橈骨の間の関節を指す。手根骨は触れる事が出来る。手を色々な方向へ動かして確認を！

舟状骨などの4つの近位手根骨の上には、4つの遠位手根骨（上図では黒活字で表示）がある。4つの遠位手根骨は橈側から大菱形骨、小菱形骨、有頭骨（ゆうとうこつ）有鉤骨（ゆうこうこつ）である。

私の手のX線写真と手相（皮線）の関係を示す。

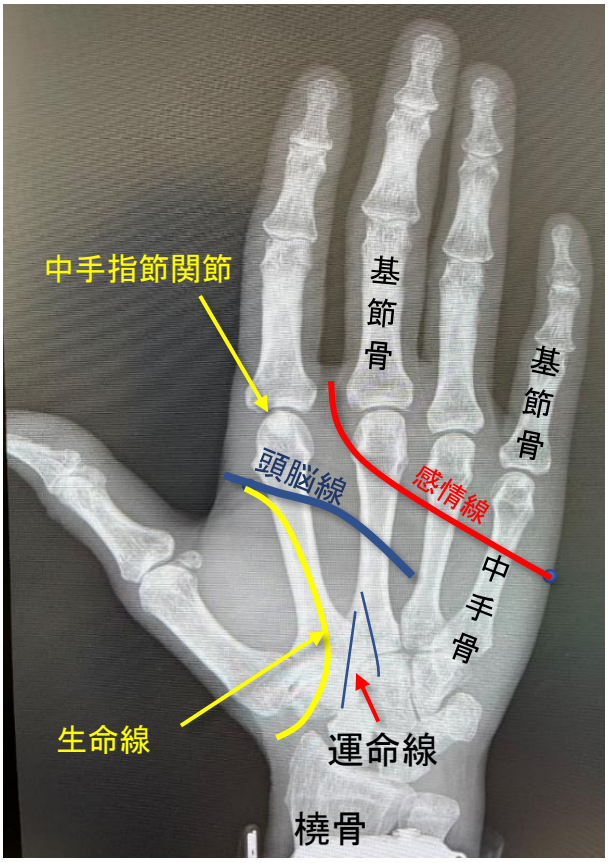

橈骨や基節骨～末節骨まで骨梁が減少して縦筋が見える。
カルシウムを今更ながらだが、多めに摂取せねば！

赤線で示している感情線（近位手掌線）は基節骨と中手骨の間の中手指節関節によって出来ると説明した。
左写真を見ると分かるように、第 3 指の中手骨から第 5 中手骨へと次第に感情線はラインが斜め下方へ移動している。

何故、ラインが下方へ移動しているのか？
中手骨の長さと中手指節関節の位置を見てもらいたい。第 3 指から中手骨は次第に短くなり、中手指節関節の位置が下に移動している。
つまり、関節の位置が小指側が低くなるにつれて感情線も斜め下方に移動している、という事になる。

中指から小指までの中手骨が同程度の人（中指が短い）などは、中手指節関節の位置が同じ高さになり、感情線が斜めラインにならないと考えられる。これがますかけ線（手掌単一曲線）の出来る一因だと私は思っている。

上図は左手だが、私の左手の運命線は細くて見えにくい。だが右手の運命線は太くて長い。なぜなら、右利きで良く動かすから。手相学では左右の手相の差を論じていることがあるが、差があるのは当然。運勢でも何でもない、と私は思うが・・・。

手根管症候群について

生命保険会社勤務時代はゲーム三昧でゲームリモコン腱鞘炎（ばね指）になった私だが、最近は真面目に勉強をしているので、腱鞘炎は無い（笑）。

屈筋支帯（横手根靱帯とも呼ぶ）という靱帯と手根骨の間のトンネル構造を手根管と呼ぶ。この中には指を屈曲させる浅指屈筋腱や深指屈筋腱と正中神経が通っている。手の酷使などによる手根管内での炎症による腱鞘炎→正中神経圧迫→しびれ感、疼痛(+)。中年女性が多い。

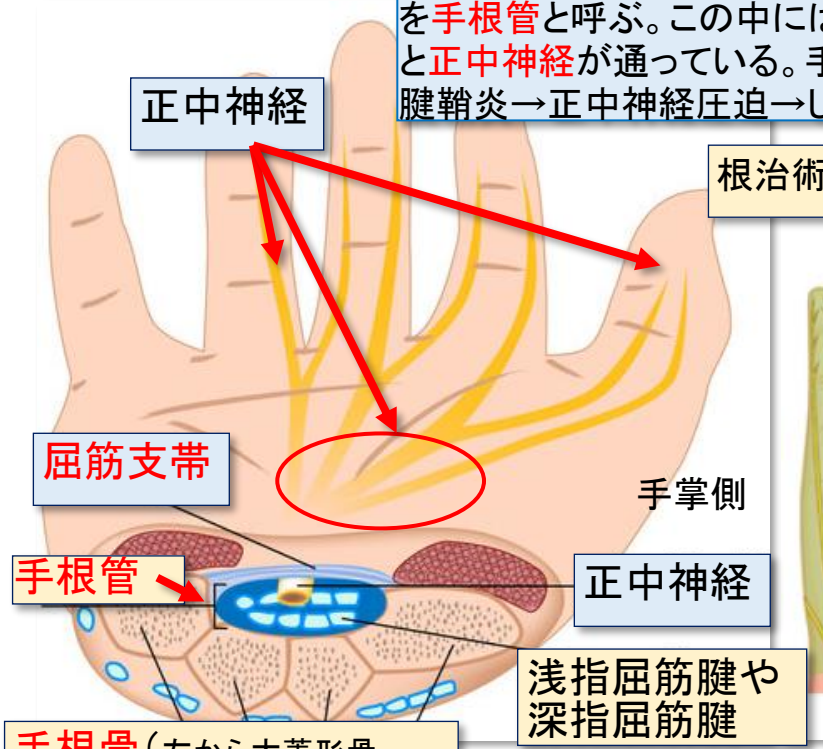

根治術は屈筋支帯を切断→正中神経圧迫解除

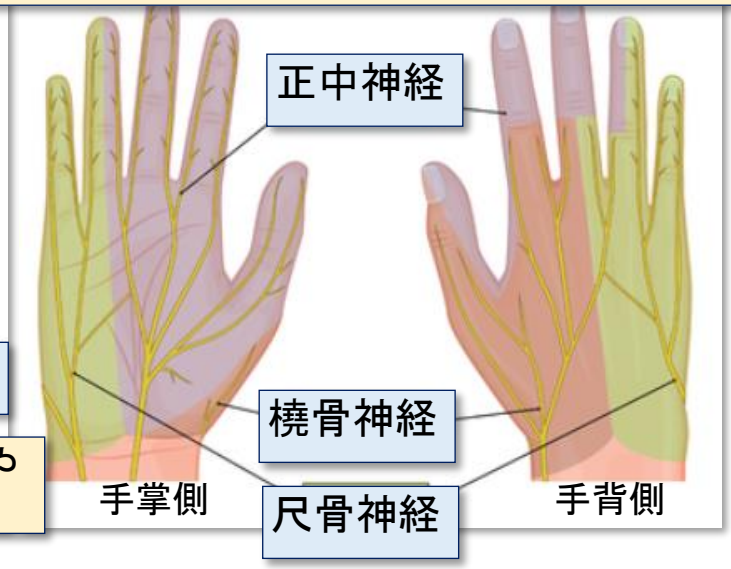

手関節部で正中神経を叩くと指への放散痛（＋）はチネル徴候と呼ばれる