静脈瘤や深部静脈血栓症及び肺血栓塞栓症について

No1
文責　内科　大塚伸昭

下肢の静脈や静脈瘤について今回はもう少し詳しく説明する。また、深部静脈血栓症や肺血栓塞栓症についても解説する。

下肢の静脈は下腿筋膜などの下を走行する深部静脈と、筋膜の上を走行する伏在静脈などの浅静脈（表在静脈）がある。静脈瘤は主に浅静脈に発生する。表在静脈にも血栓ができることがあるが、通常は肺塞栓の原因にならない。静脈瘤のある人は深部静脈血栓の出来る確率が普通の人の５倍くらい高いという文献が最近報告されていて注意が必要。

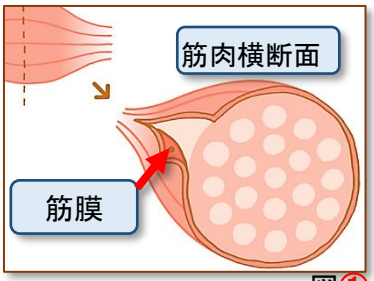

図①

例えば腓腹筋などを覆う膜が筋膜（左図①参照）。下腿には腓腹筋やヒラメ筋など多くの筋肉がある（左下図②参照）。これらの筋肉をまとめて覆う筋膜が下腿筋膜と呼ばれる。この下腿筋膜の上を伏在静脈などの浅静脈（表在静脈）が走行し、下腿筋膜の中を深部静脈が走行する。

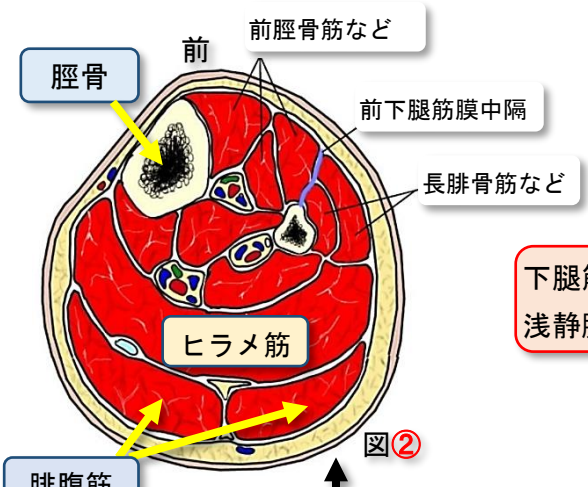

図②
下腿（ふくらはぎ）の断面図

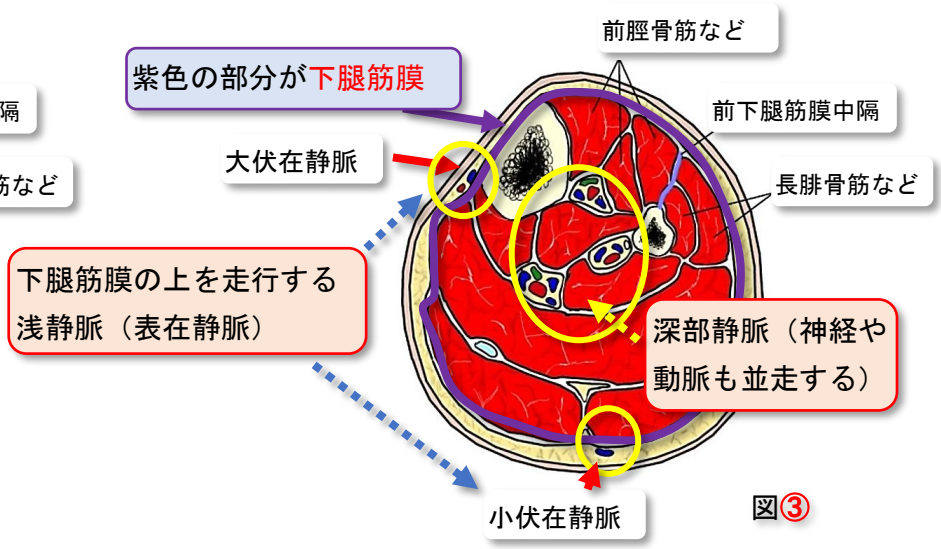

図③

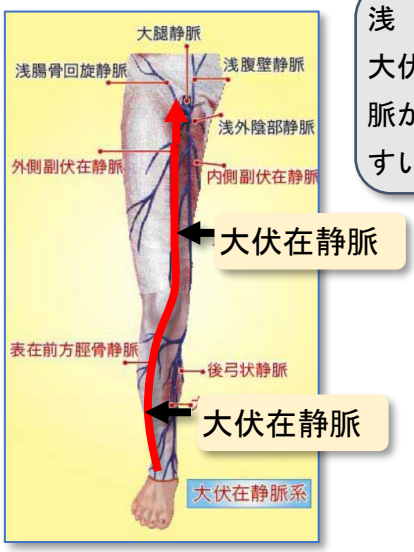

浅（表在）静脈には、足の内側を走行する大伏在静脈と下腿背側を走行する小伏在静脈があり、静脈瘤はこれら２つに発生しやすい。

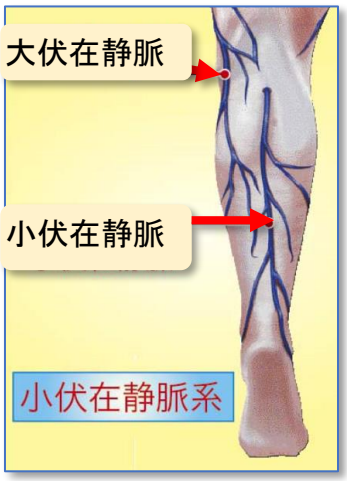

浅（表在）静脈瘤の発生機序

深部静脈と浅静脈は穿通枝（交通枝）という静脈で連絡している。浅静脈から深部静脈に血液が送られると通常は静脈弁が閉鎖して浅静脈へは逆流しない。

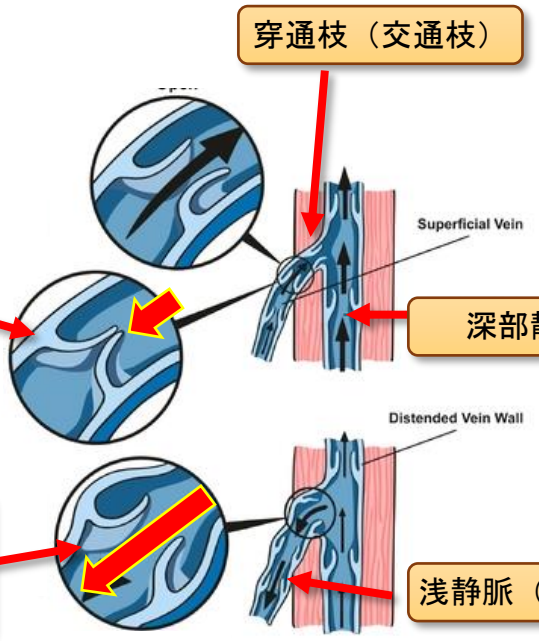

長時間の立位や高齢による静脈壁の脆弱化筋肉の減少などにより静脈壁が拡張して静脈弁閉鎖不全→逆流→静脈瘤となる。

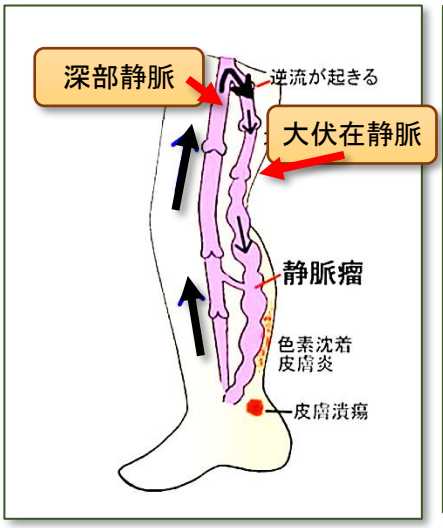

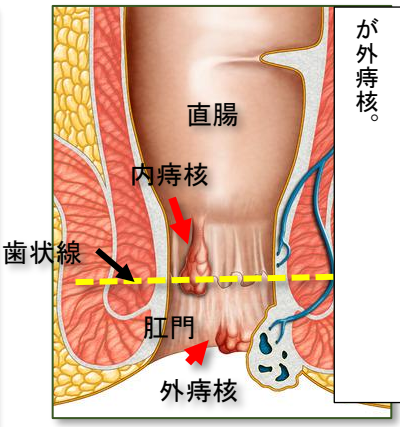

肛門と直腸は左図黄色い線（歯状線）で分かれる。歯状線より内側に出来るのが内痔核。外側に出来るのが外痔核。

痔も静脈瘤の一種。直腸静脈には静脈弁は無いが血液がうっ滞して痔が出来る。

静脈瘤の治療

治療としてはレーザー治療（下図参照）や静脈瘤の血管を引き抜く外科的処置（ストリッピング）などがある。静脈瘤の部分に硬化剤を注入する方法もある。血管外科か皮膚科で行う。

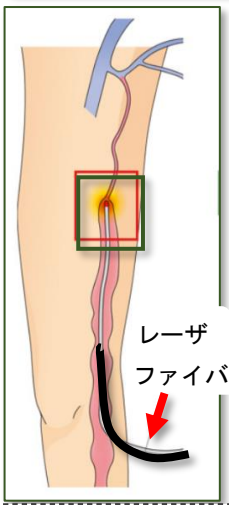

①ファイバーを皮膚切開して挿入

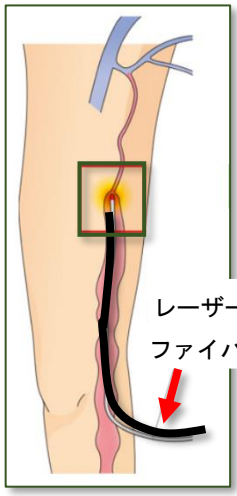

②先端部分まで挿入

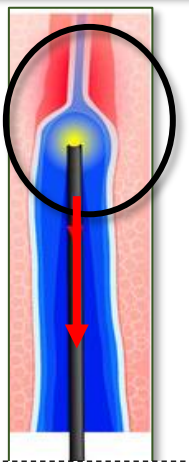

③先端部分にレーザー照射。ファイバーを抜きながらレーザー照射していく。



④レーザー照射した静脈は索状になり血液は流れない。

深部静脈血栓症と肺血栓塞栓症

長時間の臥位、術後、同じ姿勢での座位などで静脈血流のうっ滞などにより静脈弁付近に血栓ができる。血栓が肺（肺動脈）に飛んで呼吸困難や失神、時には死に至る病気が肺血栓塞栓症である。

血栓は静脈弁付近に出来やすい。

右室から肺動脈→肺へ血液が送られるが（右図参照）、肺動脈塞栓の程度により症状が異なる。

※エコノミー（クラス）症候群という名称は適切でない。

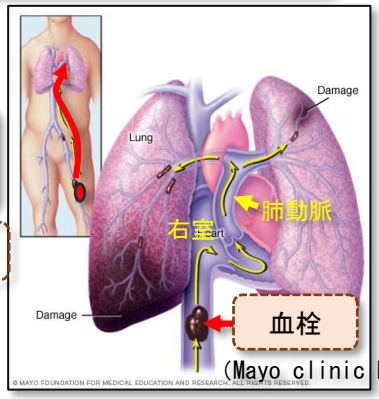

（Mayo clinic HP より引用）

※少し難しいが、深部静脈血栓の診断に血液検査で利用されるＤダイマー、フィブリノーゲン、FDP、などについて解説する。）（看護師の皆さんには参考になるかもしれない）。血液が固まるのには下に示すように色々な因子が作用する。13 個の凝固因子があり、ローマ字でⅠ～ⅩⅢと記載する。

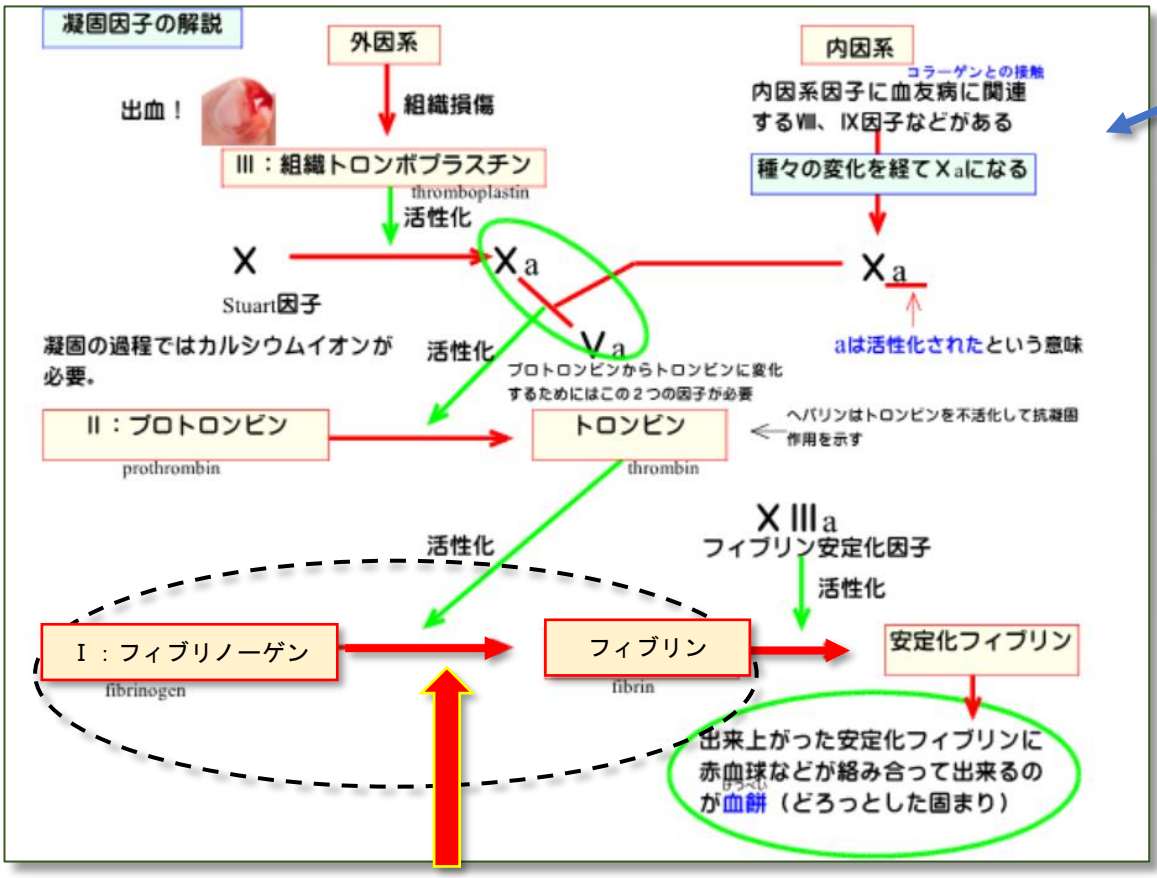

私の自費出版本（わかりやすい病気の話＆人体解剖：薬の基礎知識）の 387 頁に記載している図。当院待合室にもある。

血液検査のプロトロンビン時間（PT）はフィブリノーゲンがフィブリンになるまでの時間を測定している。

止血や凝固には上記の様に複雑な仕組みがあるが、最終的にはフィブリノーゲンがトロンビンの作用でフィブリンとなる。

外傷では止血の際にフィブリンは重要であるが、一旦止血したら血餅（けっぺい；血の塊）は不要になるので、血餅を溶かす必要がある。この働きをするのがプラスミンでフィブリンを分解する。深部静脈血栓症でも同じで血栓（フィブリン）を溶かすためにプラスミンが作用してフィブリンを分解する。この分解産物にＤダイマーがある。深部静脈血栓症ではこのＤダイマーが上昇する。他疾患でもＤダイマーは上昇するが、Ｄダイマーが上昇していなければ深部静脈血栓症は、ほぼ否定される。

深部静脈血栓症ではフィブリノーゲンも増加する。また、この分解産物の一つに FDP（Fibrinogen Degradation Products;フィブリノーゲン分解産物）があり、これも増加する。